Behandlung der Fractura femoris bei Kindern mit dem Suspensionsverband.

Inaugural-Dissertation

zur

Erlangung der Doctorwürde

in der

Medizin, Chirurgie und Geburtshilfe

unter dem Präsidium des

Herrn Geheimrath Professor Dr. J. N. Ritter von Nussbaum,

k. Universitäts-Professor und Generalarzt à. l. s.

einer hohen

medizinischen Fakultät der Universität München

vorgelegt von

Josef Stein,

approb. Arzt aus Stammham.

München, 1886.

Kgl. Hof- & Universitäts-Buchdruckerei von Dr. C. Wolf & Sohn.

Behandlung der Fractura femoris bei Kindern mit dem Suspensionsverband.

Inaugural-Dissertation

zur

Erlangung der Doctorwürde

in der

Medizin, Chirurgie und Geburtshilfe

unter dem Präsidium des

Herrn Geheimrath Professor Dr. J. N. Ritter von Nussbaum,

k. Universitäts-Professor und Generalarzt à. l. s.

einer hohen

medizinischen Fakultät der Universität München

vorgelegt von

Josef Stein,

approb. Arzt aus Stammham.

München, 1886.

Kgl. Hof- & Universitäts-Buchdruckerei von Dr. C. Wolf & Sohn.

Digitized by the Internet Archive
in 2026

https://archive.org/details/IA41548316_0050

Die Oberschenkelbrüche bei kleinen Kindern bieten ein ziemlich grosses Contingent aller Verletzungen in den ersten Lebensjahren. Da es bei diesen Fracturen durch fortwährende Bestrebungen gelungen ist, auf ganz einfache Weise eine erfolgreiche Behandlung einzuleiten und sehr günstige Resultate zu erzielen, andererseits die Aerzte noch viel gegen die von den Laien gehegte Ansicht zu kämpfen haben, dass man zum Pfuscher gehen müsse, ist es sehr wichtig, über die Diagnose und Therapie dieser Verletzung ganz im Klaren zu sein und die Laien zu veranlassen, dass sie sich lieber an den erfahrenen Arzt wenden, als der zweifelhaften Behandlung der sogenannten Wunderdoctoren anvertrauen. Wenn nun auch eine solche Fractur keine Gefahr für's Leben bringt, wenigstens nicht in den meisten Fällen, so ist ihr doch grosse Aufmerksamkeit zuzuwenden, weil durch falsche Behandlung oder Unterlassung derselben später sehr üble Folgen eintreten, und das Kind zu einem Krüppel gemacht wird, während bei richtiger Therapie die Kinder in 3—4 Wochen geheilt sind und für die Zukunft nicht mehr im geringsten beeinträchtigt sind. Den Grund zu dieser Publikation bilden 10 Fälle von fractura femoris bei Kindern vom 1.—6. Lebensjahre, die in der königlichen chirurgischen Poliklinik behandelt wurden und zu sehr günstigen Resultaten führten.

Schmuderer Marie, Malerskind, 2 Jahre alt. Die Kleine ward am 13. III 84 1 h Nachmittag in die Anstalt gebracht, nachdem sie vor 2 Stunden von einer 75 cm hohen Bank auf den hölzernen Zimmerboden gefallen war. Das Kind lag auf

dem Rücken, die Händchen gegen den Kopf gestreckt. Da sich nirgends äusserliche Verletzungen zeigten und die Kleine fortwährend schrie, wurde ärztliche Hilfe beigezogen. Grossvater starb an phthisis pulmonum, Vater gesund, Mutter augenleidend. Die Geschwister zeigen rachitischen Habitus, besonders hat der Bruder sehr starke Curvatura rachitica crurisutriusque. Die Kleine hat alle Zeichen allgemeiner Rachitis, leichte Ryphose.

Die Untersuchung der rechten unteren Extremität liefert ein negatives Resultat, die Inspection der linken ergibt Schwellung des Oberschenkel in der Mitte, ohne Sugillation, geringe Röthung im mittleren Drittel. Die Extremität erscheint nicht verkürzt, das Bein ist etwas an den Unterleib gezogen und geringe nach auswärts rotirt. Bei Palpation, besonders bei Berührung im mittleren Theil des linken Oberschenkels weint das Kind, es tritt der charakteristische Bruchschmerz auf. Der Oberschenkel zeigt abnorme Beweglichkeit und lässt sich in winkelige Stellung bringen. Crepitation ist nicht zu fühlen. Die Messung bietet keine erhebliche Differenz. Dislocation ist nicht vorhanden. Die Untersuchung ergab einen Querbruch in der Mitte des linken Oberschenkels, innerhalb des Periostes, ohne dieses zu verletzen. Knochensplitter sind nicht nachweisbar. Nach 4 Stunden (5 ^{h} Nachmittag) wird der Verband angelegt, es zeigt sich bei nochmaliger Inspection eine bedeutende Flexion des Oberschenkels, Abduction und Rotation nach aussen. Bei Fixirung des Beckens, Gleichstellung der spinae anteriores. sup., Extension der linken Extremität lässt sich der Unterschied ausgleichen.

Diagnose: Fractura femoris sin (Mitte) subperiostal.

Therapie: Suspensionsheftpflasterverband mit einem Gewicht von 8 Pfund.

Verbandweise: Es wurde an beiden Längsseiten der Kinderbettlade mit hohem Gitter ungefähr in der Mitte je eine 2 m hohe Holzlatte aa (siehe Abbildung) von 4 cm Breite, 2 cm Dicke mit Nägeln befestigt und darüber in der Länge der Bettbreite eine Querlatte a b von derselben Beschaffenheit gelegt und angenagelt. In der Mitte der Querlatte wurde

eine kleine eiserne Rolle c eingeschraubt und zwar auf der dem Bette zugewendeten Seite, eine zweite Rolle d auf der Mitte des Querstückes der Bettlade.

Der Heftpflasterverband am Kind: Die Kleine wurde auf den Tisch gebracht, die kranke Extremität von einem Assistenten fixirt und extendirt. Mit einer Mullbinde wurde der Fuss und die Malleolen eingefatscht, um Erosionen und Decubitus zu vermeiden. Zu beiden Seiten (aussen und innen) der Extremität wurden Längsheftpflasterstreifen angelegt, an denen am Fussende in Verbindung mit gleich langen Leinwandstreifen Ringe festgenäht waren. Die Streifen erstreckten sich nach oben bis in die Nähe der Fracturstelle, ragten nach unten noch $^1/_2$ dm über die planta pedis hinaus. Ungefähr $^1/_2$ dm über den Malleolen bis zur planta pedis wurden die Streifen nicht mehr angepappt. Die Längsstreifen wurden durch circuläre Touren noch mehr befestigt; diese begannen 5 cm oberhalb der Malleolen und wurden mit Vermeidung von Falten der Haut angeschmiegt. Zur weiteren Befestigung und Reinhaltung des Verbandes wurde eine Mull- und Gazebinde angelegt. Die Circulärtouren wurden desshalb soweit oberhalb der Malleolen befestigt, weil durch den Gewichtszug die Haut zusammengeschoben wird, sich Falten bilden und so leicht Decubitus entsteht. Das Kind wurde in das bereits gerichtete Bett gebracht. In die Ringe kam ein Querholz ee, an dem in der Mitte ein Strick befestigt war, dieser wurde zunächst über die an der Querlatte befindliche, dann die am Querstück des Bettes befindliche Rolle geleitet; am Ende des Strickes wurde ein Gewichtszug von 8 Pfund angewendet. Wegen des zu starken Zuges und Erheben des ganzen Kindes in Höhenschwebung wurde jedoch nach einer Stunde der Gewichtszug um 2 Pfund vermindert.

Bei den täglichen Besuchen zeigt sich das Allgemeinbefinden gut. Normale Färbung und Beweglichkeit der Zehen des in verticaler Extension befindlichen Fusses. Keinerlei Schmerzensäusserungen, das Kind spielt den Tag über, nur bei Nacht hie und da plötzliches Aufschreien. Verband sitzt gut. Beim Loslösen der um den Fuss und die Malleolen ge-

legten Bindentouren zeigt sich keine Schwellung in der Gegend der Achillessehne. Erosionen nicht vorhanden. Der Rücken ist frei von Röthung.

Nach 13 Tagen (26 März 83) ist ein bedeutender Callus fühlbar, an der Bruchstelle findet sich noch geringe Beweglichkeit.

10. April (am 28. Tage). Der Femur ist in guter Stellung geheilt, es zeigt sich keine Beweglichkeit der Bruchstücke. Der Verband wird abgenommen. Eine kleine oberflächliche Erosion findet sich in der Wadengegend. Die Extremität ist nicht verkürzt. Der Callus ist in der Grösse eines Taubeneies vorhanden. Die Bewegungen im Hüftgelenk und Kniegelenk sind frei. Nach $^1/_2$ Stunde beugt das Kind schon den Unterschenkel und zieht die ganze Extremität an den Körper hin. Beim Aufstellen des Kindes finden sich die beiden Spinae ant. sup. in gleicher Höhe. Die Längenmasse ergeben keine Differenz, die Umfangsmasse einen Unterschied im geheilten Oberschenkel, der dicker ist als der andere, was durch Callusbildung hervorgerufen wurde. Zum Schutze der Haut wird dieselbe mit Vaselin eingerieben und zur Vermeidung von Anschwellung die Extremität eingewickelt und hoch gelagert.

2. Fall. Oppel Elisabeth, $^3/_4$ Jahre alt.

Die Kleine fiel am 30. Mai 84 vom Arme ihrer Pflegemutter herab auf den Boden und zwar mit der linken unteren Extremität voran. Vater in Folge einer Verletzung gestorben, Mutter und Geschwister gesund. Die Kleine gesund und kräftig genährt.

Linker Oberschenkel gebeugt und abducirt, geringe Dislocation, Verkürzung, Schwellung. Umfang an dieser Stelle um 2 cm mehr, wie an der gleichen Stelle des gesunden Oberschenkels; abnorme Beweglichkeit.

Diagnose: Fractura femor. sin (Mitte) Querbruch.

Therapie: Suspensionsheftpflaster-Verband. Gewichtszug 4 Pfund.

12. Juni. Callus deutlich fühlbar.

1. Juli (am 31. Tage). Verband ab. Femur in sehr guter Stellung geheilt.

3. Fall. Seitz Joseph, 1 3/4 Jahre alt.

Der Kleine fiel vom Arme der Mutter am 30. Mai herab. Eltern gesund.

Gut aussehender, kräftiger Knabe.

Am linken Oberschenkel Schwellung, Abduction, Flexion, Auswärtsrotation. Verkürzung der Extremität um 1 cm. Crepitation, abnorme Beweglichkeit.

Diagnose: Fractura femoris sin. Mitte. subperiostal. Querbruch.

Therapie: Suspensionsheftpflasterverband.

Gewichtszug 5 1/2 Pfund.

Am 10. Juni deutlicher Callus fühlbar, Beweglichkeit der Fracturstelle gering; nach 10 Tagen (am 21. Tage) nahmen die Eltern den Verband ab. Extremität in sehr guter Stellung geheilt.

4. Fall. Leupold Anton, 1 Jahr alt, Tapeziererskind.

Der Knabe fiel am 4. September 84 vom Sopha herab. Eltern gesund. Geschwister rachitisch. Der Kleine ist schwächlich, schlecht ernährt, hat eine leichte Ryphose.

Am rechten Oberschenkel findet sich Schwellung, derselbe ist verkürzt, zeigt die charakteristischen Zeichen einer Fractur.

Diagnose: Fractura femoris dext. Mitte. Querbruch.

Therapie: Suspensionsheftpflasterverband.

Gewichtszug 4 Pfund.

Der Knabe wird kräftig ernährt, das Zimmer fleissig gelüftet und derselbe gedeiht vorzüglich.

12. September. Der Callus in der Grösse eines Taubeneies vorhanden, Bruchstücke noch beweglich.

30. September (am 26. Tage). Callus fest; Stellung gut. Verband abgenommen; keine Verkürzung ist vorhanden.

5. Oktober. Der Callus wird kleiner. Der Knabe gebraucht den Fuss ganz ungehindert und ist bei der guten Ernährung kräftig geworden.

5. Fall. Graf Franz, 5 Jahre alt, Korbflechterskind.

Der Knabe wird am 21. September durch einen grossen

Stein am rechten Oberschenkel getroffen, fällt zu Boden und kann nicht mehr aufstehen. Eltern und Geschwister gesund.

Bei Untersuchung findet sich bedeutende Schwellung des rechten Oberschenkels nebst Dislocation. Die Extremität ist um 3 cm verkürzt, Oberschenkel stark flectirt und abducirt, nach aussen rotirt. Crepitation deutlich. Abnorme Beweglichkeit.

Diagnose: Fractura femor. dext. Mitte.

Therapie: Suspensionsheftpflasterverband.

Gewichtszug 8 Pfund, begonnen wurde mit 6 Pfund.

26. September. Der Knabe ist sehr munter und fröhlich, spürt nach seiner Aussage keine Schmerzen und spielt den Tag über. Nur bei Druck auf die Fracturstelle äussert er Schmerz.

6. Oktober. Grosser Callus ist zu fühlen. Beweglichkeit gering. Wenn man den Gewichtszug entfernt, kann der Knabe ohne Stützen den Fuss in die Höhe halten und verspürt keine Schmerzen.

15. Oktober (am 24. Tage). Fractur geheilt. Verband ab. Die Gehversuche sind anfangs noch unsicher, doch kann der Knabe ohne Schmerzen am rechten Fusse auftreten.

6. Fall. Bründl Johanna, 6 Jahre alt, Schuhmacherskind, fiel am 23.XII 84 über die Stiege herab und brach sich den rechten Oberschenkel.

Das Mädchen ist sonst gesund und kräftig.

Diagnose: Fractura femoris. dext. Mitte. Querbruch.

Therapie: Suspensionsheftpflasterverband.

Gewichtszug 9 Pfund, begonnen wurde mit 6 Pfund und der Zug allmählig erhöht, weil durch die starke Contraction der Musculatur die Bruchstücke sich zu verschieben suchten.

25. XII. Das Mädchen befindet sich sehr wohl, liest, schreibt und spielt den Tag über. Nur geringe Schmerzen sind in den ersten Tagen vorhanden. Die Stellung der Extremität ist sehr gut, beide Beine sind gleich lang.

8. I 85. Der Callus ist deutlich fühlbar, die Beweglichkeit der Bruchstücke ist nur noch gering.

20. I 85 (am 28. Tage). Der Fuss ist in sehr guter

Stellung geheilt. Die Kleine kann in kurzer Zeit wieder gehen und spürt keine Schmerzen mehr.

7. Fall. Kutzer Quirin, 1 3/4 Jahr alt, illeg.

Der Kleine wurde zwischen Bettgestell und Gitter gebracht und durch Unvorsichtigkeit der rechte Oberschenkel gebrochen am 24. I 85. Kleiner, schwächlicher, blasser Knabe, schlecht ernährt. Die Oberschenkelmuskulatur ganz schlaff. Fettpolster nicht vorhanden.

Diagnose: Fractura femor. dext. Mitte. Querbruch subperiostal.

Therapie: Suspensionsheftpflasterverband.

Trotzdem der Mutter die grösste Sorgfalt und Reinlichkeit empfohlen wurde, ging die Mutter den Tag über meist fort und das Kind litt in der Ernährung dadurch sehr.

10. Febr. 85 zeigte sich schwacher Callus, die Fracturstücke waren beweglich.

26. II 85 (am 33. Tag) war die Fractur geheilt, das Kind aber sehr heruntergekommen. Der rachitische Habitus war noch mehr ausgeprägt, als er vorher schon vorhanden war.

Nach 8 Tagen starb das Kind und bei der Section fanden sich keine wesentlichen Ursachen; nur im linken Ventrikel waren geringe Veränderungen vorhanden. Bei Untersuchung der Fracturstelle war um dieselbe geringer Callus gebildet, die Knochenstücke waren in guter Stellung vereinigt und nicht beweglich, der Knochen selbst sehr schwach.

8. Fall. Koch Emma, 14 Monate alt, Schneiderskind.

Die Kleine fiel am 28. März 85 über das Bett herab und brach sich beide Oberschenkel.

Vater an phthisis pulmonum gestorben, Mutter gesund.

Ziemlich kräftiges Kind, gut ernährt.

An beiden Oberschenkeln ist Schwellung vorhanden, geringe Flexion, Abduction, Rotation nach aussen. Dislocation zeigt sich nicht. Das Periost erscheint unverletzt.

Diagnose: Fractura femoris utriusque Mitte subperiostal, Querbruch.

Therapie: Suspensionsheftpflasterverband.

Gewichtszug 5 Pfund.

An beiden Extremitäten wird in der oben angegebenen Weise ein Heftpflasterverband angelegt.

Von den Querhölzern, die in die Ringe gebracht sind, geht beiderseits ein Strick über je eine Rolle, die so geschraubt sind, dass sie gegen hinten convergiren. Die beiden Stricke werden hinter den Rollen geknüpft und gehen vereinigt über eine in der Mitte des Querstücks der Bettlade befindliche Rolle und tragen das Gewicht von 5 Pfund. Auf diese Weise werden die beiden Extremitäten ganz gleichmässig gehoben und haben den gleichen Gewichtszug. Die Kleine befindet sich ganz wohl, isst sehr viel.

10. IV 85. Deutlicher Callus, Beweglichkeit der Fracturstellen noch vorhanden.

20. IV 85 (am 23. Tage). Die Kleine ist geheilt und bei Untersuchung ergibt sich ganz gleiche Länge der Oberschenkel. Der Callus ist nach einigen Tagen im Abnehmen begriffen. Die Fracturstellen sind ganz fest.

9. Fall. Weiss Marie, 1 1/2 Jahre alt, Schneiderskind.

Das Kind spielte mit dem Wassereimer, der ihm dann auf den linken Oberschenkel fiel. Der Vater starb an Herzleiden; die Mutter ist gesund. Die Geschwister sind alle schwächlich und schlecht ernährt. Die Kleine war bis jetzt gesund. 19. IV 85.

Im obern Drittel des linken Oberschenkels findet sich Schwellung und Röthung.

Berührung ist sehr schmerzhaft. Die beiden Fracturenden bilden einen Winkel. Crepitation deutlich vorhanden.

Diagnose: Fractura femor. sin. oberes Drittel. Querbruch.

Therapie: Suspensionsheftpflasterverband.

Gewichtszug 3 1/2 Pfund.

Die Kleine spielt den Tag über, spürt keine Schmerzen; während der ersten 4 Tage ist Nachts der Schlaf unruhig.

30. IV. Der Callus ist in der Grösse eines Taubeneies vorhanden. Die Bruchenden noch beweglich. Stellung sehr gut. In der Gegend der Achillessehne findet sich eine leichte Erosion, die Haut ist stark gefaltet und die erste Cirkeltour schneidet etwas ein. Es wird daher dieselbe durchschnitten,

die Erosion mit Borsalbe bedeckt und die Mullbinde wieder über den Fuss und die Malleolen gewickelt.

Die Zehen sind roth, bewegen sich auf Reiz.

10. V. (am 21. Tage). Callus fest. Die Fractur ist in sehr guter Stellung geheilt. Nach Abnahme des Verbandes zeigen sich im Unterschenkel an 2—3 Stellen kleine unbedeutende Erosionen, die von kleinen Falten im Heftpflasterverband herrühren; die Erosion in der Gegend der Achillessehne ist verschwunden. Die Kleine bewegt den Fuss bald nach Abnahme des Verbandes. Der Fuss wird leicht eingewickelt, auf die Erosionen kommt etwas Borsalbe.

10. Fall. Kringelmaier Kathi, 1¾ Jahre alt, Kind taubstummer Eltern.

Die Kleine fiel am 24. April 85 vom Tische herab auf den linken Oberschenkel. Im unteren Drittel desselben findet sich abnorme Beweglichkeit und spürt man deutliche Crepitation, Schwellung ist gering, Dislocation nicht vorhanden.

Diagnose: Fractura femoris sin., unteres Drittel, Querbruch.

Therapie: Suspensionsheftpflasterverband.

Gewichtszug 4 Pfund.

Das Kind ist ziemlich unruhig und war den Eltern schwer beizubringen, dass die Schmerzen nicht bedeutend seien.

Fuss selbst ganz ordentlich, die Zehen schön roth, nicht geschwellt. Malleolen und Gegend der Achillessehne frei.

5. V 85. Callus zu fühlen, Bruchenden noch beweglich. Nach 8 Tagen ist der Callus fest und am 15. V 85 (am 21. Tage) wird die Kleine geheilt entlassen. Die Beweglichkeit des Fusses stellte sich sehr bald wieder her. Die Extremität war in guter Stellung und nicht verkürzt.

Schon im Jahre 1883 wurden 4 Fällle von Femurfracturen in der chirurgischen Poliklinik nach dieser Methode behandelt, die von sehr gutem Erfolge begleitet waren.

Die Kinder waren sowohl während ihres Aufenthaltes im Bette vollständig gesund, als auch nachher und wurden nach 4—5 Wochen geheilt entlassen.

Vorzüge des Verbandes.

Der Verband ist besonders bei kleinen Kindern von grosser Bedeutung, weil eine Verunreinigung desselben, die sonst nicht leicht zu vermeiden ist, geradezu verhindert wird.

Man darf den Kindern nur fleissig Tücher unterbreiten und auch zwischen die Beine bringen. Der Urin und die Facies werden in denselben zurückgehalten, indem es den Eltern doch nicht möglich ist, immer beim Kinde zu bleiben und eine Verunreinigung des Verbandes zu verhüten.

Die Eltern können die Kinder leicht reinigen und verursachen denselben nicht durch fortwährendes Wegziehen oder Erheben des Beines Schmerzen.

Hat nemlich das Kind die Unterlage beschmutzt und die Eltern wollen abhelfen, so ist es nicht nöthig, dass die Extension am Beine entfernt, dass das Kind auf trockene Stellen gelegt und gereinigt werde. Die Eltern brauchen die Kinder nur am Rücken zu fassen und emporzuhalten, inzwischen die verunreinigte Unterlage zu entfernen, und den Rücken und die Genitalien zu reinigen. Das Bein hat dabei immer den gleichen Gewichtszug.

Die Kinder haben immer gleichmässige Lage. Während sie beim einfachen Extensionsverband sich erheben und sogar aufsetzen, dadurch den Zug unnütz machen, vermögen sie Gleiches beim Suspensionsverband nicht; denn sie sind durch die Schwere des Gewichtes, das das Bein immer in verticaler Stellung erhält, und eine kräftige Extension gegenüber dem Körpergewicht bildet, nicht im Stande, dem Fusse eine andere Lage zu geben. Das Bein wird zugleich in einer guten Stellung erhalten, die Bruchenden können nicht in einem Winkel zu einander stehen, sondern bilden eine Gerade.

Der Decubitus kann sehr leicht verhütet werden am Rücken, die nates und der untere Theil des Rückens werden in leichter Höhenschwebung erhalten und liegen nicht auf dem Bette und sind der Reinigung leicht zugänglich.

Der Verband lässt sich am Fuss und den Malleolen bis zu den Circulärtouren entfernen, ohne dass die Extension beseitigt werden muss. Man kann das Verhalten der Zehen,

der Ferse, der Malleolen leicht überblicken, Erosionen viel leichter abhalten, einschneidende Cirkeltouren beseitigen.

Das Kind bildet die Contraextension für das Gewicht durch die Schwere des Körpers. Man kann die Fracturstelle genau betrachten, das Verhalten der Bruchenden untersuchen. Man sieht, wie die Bildung des Callus vor sich geht, wie die Extension wirkt.

Wenn nun durch den Gewichtszug die Extremität und die betreffende Seite extendirt wird, so würden wir durch die Schwere des Gewichts eine Abduction des Beines, eine Hebung der ganzen betreffenden Körperhälfte erhalten; das Kind würde nur auf der gesunden Seite zu liegen kommen, während es auf der kranken in Schwebung erhalten wäre. Dieses ist aber grösstentheils dadurch beseitigt. Wenn nämlich das Bein gebrochen ist, so hat das obere Bruchstück die Neigung flectirt und abducirt zu stehen, beide Bruchenden stehen also in einem Winkel zu einander; durch den Gewichtszug wird nun zunächst die winkelige Stellung ausgeglichen oder vielmehr verhütet, dass die beiden Enden in deformer Stellung heilen, zugleich wird hintangehalten, dass die kranke Seite zu sehr in die Höhe gehoben werde, weil die meiste Kraft des Gewichtes dazu nöthig ist, der Muskelkraft entgegen zu wirken, welche das obere Bruchstück abducirt und flectirt.

Es ist nicht blos nöthig, dass eine gerade Stellung des Fusses erzielt wird, dass keine deforme Heilung erfolgt, es muss zugleich Sorge getragen werden, dass der Fuss nicht verkürzt wird, indem vielleicht die beiden Bruchenden bei einem Schrägbruch sich übereinander schieben (dislocatio ad longitudinem). Man muss eben einen gehörig starken Gewichtszug anwenden. Um nun zu prüfen, dass der Gewichtszug hinreichend sei, bringe man die beiden spinae anter. sup. im Bette auf gleiche Höhe, hebe das gesunde Bein empor und sehe nun, ob die beiden plantae pedis auf gleicher Höhe stehen.

Von Bedeutung ist, dass, obwohl das Bein nach allen Seiten hin so beweglich ist, es andrerseits in seiner Stellung so fixirt ist, dass die Bruchenden nicht aus ihrer richtigen

Verbindung gebracht werden können und deforme Heilungen vorkommen.

Verhalten der Kinder.

Die Kinder ertragen den Verband sehr gut. Abgesehen von den ersten Tagen, wo sie die ungewohnte Lage genirt und die Bruchstelle schmerzt, sind sie sehr munter; sie gewöhnen sich so an diese Stellung, dass sie auch nach Abnahme des Verbandes das Füsschen noch in die Höhe strecken. In der ersten und zweiten Nacht erfolgt hie und da plötzliches Aufschreien, wahrscheinlich hervorgerufen durch die ungewohnte Stellung und durch die Bewegung des Füsschens. Die Kinder schlafen jedoch sogleich wieder. Dass sie nur geringe Schmerzen spüren, wenn man das Bein untersucht, zeigen die Fälle von grösseren Kindern, die sagten, dass sie keinen Schmerz empfinden. Die Kleinen schreien allerdings, wenn sie den Arzt sehen und untersucht werden, aber gewiss mehr aus Furcht, als des Schmerzes halber.

Die Kinder spielen den Tag über mit dem Füsschen, legen Spielzeuge an das kranke Bein, benützen die Zehen zum Halten derselben.

Complicationen während des Befindens im Bette sind keine vorgekommen und bei allen Kindern waren die Respirationsorgane vollständig frei. Es kam nicht zu Bronchitiden, noch weniger zu Pneumonien. Bei grösseren Kindern und namentlich bei Erwachsenen war eine solche Verbandart unausführbar. Schon nach 2 Stunden kam venöse Stauung, Athemnoth etc. Bei den weiblichen Kranken wurde sehr darauf geachtet, ob sich keine Erkrankungen an den Genitalien zeigen, doch nichts davon trat ein. Zur Vorsicht wurden reine Läppchen über die Genitalien gelegt und dieselben nach jeder Verunreinigung durch Fäces und Urin sorgfältigst gewaschen.

Es muss allerdings von Seite der Eltern gewissenhafteste Sorgfalt angewendet werden und für gute, kräftige Ernährung der Kinder und für oftmalige Lüftung der Zimmer Sorge getragen werden.

Ein Vorzug des Verbandes dürfte vielleicht noch Er-

wähnung finden; derselbe ist ungemein einfach, billig und braucht während der ganzen Krankheitsdauer nicht gewechselt werden. Es sind nur $^1/_2$—1 m Heftpflaster, 2 Binden, 2 Rollen, 2 Ringe, 3 Holzlatten, ein Strick nöthig. Das Gewicht kann durch einen Stein ersetzt werden, doch muss dessen Schwere genau bestimmt werden.

Es gibt noch eine Menge anderer Verbandarten, welche theils früher, theils jetzt noch angewendet werden.

Zu ersteren gehören der Schienenverband und Schemelverband.

Mit dem Schienenverband war es ungemein schwer, günstige Resultate zu erzielen. Es musste das Hüftgelenk und der ganze Unterleib mit fixirt werden, der Verband musste bei der geringsten Veränderung und Verschiebung erneuert werden. Verunreinigungen kamen sehr häufig vor.

Der Schemelverband bestand darin, dass unter den Ober- und Unterschenkel eine keilförmige Vorrichtung kam mit der Spitze im Kniegelenk, mit der Basis am Bett. Auf der einen Seite wurde der Schemel durch Streifen mit dem Oberschenkel, auf der andern Seite mit dem Unterschenkel verbunden. Der Verband war sehr unbequem und konnte sich Patient nicht bewegen.

Von den letztern Verbänden sind Gypsverband, Henke'scher Heftpflasterverband, Extensionsverband zu erwähnen.

Beim Gypsverband ist es gefährlich, denselben anzulegen, solange noch Schwellung vorhanden ist; derselbe muss nicht nur die Fracturstelle fixiren, sondern auch die beiden nächstliegenden Gelenke (Hüft- und Kniegelenk).

Die Fracturstelle ist ganz unserer Beobachtung entrückt. Der Verband wird, da er um den Unterleib und Rücken geht, nicht nur sehr leicht beschmutzt, sondern Fäces und Urin gelangen in den Verband hinein, derselbe wird bald übelriechend und brüchig; es kommt ungemein oft zum Verbandwechsel. Es entstehen durch Druck auch bei grösster Vorsicht sehr leicht Erosionen und Decubitus.

Der Henke'sche Heftpflasterverband ist bei ganz kleinen Kindern von grossem Vorzug. Die Kinder nehmen, wie Henke

in der Berliner Klinischen Wochenschrift 1881 sagt, aus ihrem intrauterinen Leben in das extrauterine die Gewohnheit mit, die Unterextremitäten in Flexion zu halten. Es wird in die Inguinalgegend mit fracturirtem Oberschenkel behufs Abhaltung einer Intertrigo eine dünne Schicht Watte gelegt, das fracturirte Bein am Knie erfasst, erhoben, gleichzeitig extendirt und unter Fortsetzung der Extension die vordere Fläche des hiedurch leicht exponirten, gebrochenen Oberschenkels an die vordere seitliche Fläche des Bauches gelagert; durch zwei genügend lange und breite Heftpflasterstreifen, deren Mitte auf den Rücken des Kindes gelegt wird, und deren Enden sich auf der hinteren Fläche des an die vordere Bauchwand gelagerten Oberschenkels kreuzen und noch bis zur Seitenwand des Bauches reichen, wird der Oberschenkel fest an die vordere Bauchwand gedrückt.

Der Extensionsverband verhält sich in mancher Beziehung wie der Suspensionsverband; doch wird er leichter verunreinigt. Man hat eine eigene Contraextension nöthig. Die Ferse und Malleolen sind unserer Beobachtung entzogen.

Wenn wir die Aetiologie in's Auge fassen, so finden wir immer Trauma.

Die Oberschenkelbrüche werden meist durch direkte Gewalt hervorgerufen, was sich daraus erklären lässt, dass die Knochen, die noch ganz schwach sind, leicht durch geringe Gewaltanwendung gebrochen werden, andererseits indirecte Gewalt wegen der Elasticität der Knochen abgeschwächt wird und eher eine Epiphysentrennung als eine Fractur hervorgerufen wird. Die Stelle der Fractur ist meist am mittleren Drittel des Oberschenkels. Eine grosse Disposition für Fractur bildet Rachitis. Es kommt entweder zur Infraction, oder es handelt sich um eine verzahnte Fractur, in andern Fällen haben wir eine vollständige Fractur ohne Verletzung des Periost; in diesen Fällen ist eine Diagnose um so schwerer zu stellen, weil die Dislocation nur eine geringe ist. Meist ist auch das Fettpolster sehr stark entwickelt, so dass es nur mit grösster Genauigkeit und gewissenhaftester Vorsicht möglich ist, eine Veränderung am Knochen zu finden. Die Kinder empfinden

Schmerz, sei es, dass man am gesunden oder kranken Schenkel untersucht.

Es kommt oft vor, dass die Eltern gar nicht wissen, dass das Kind gefallen ist oder sich irgendwie verletzt hat. Die Eltern waren abwesend, die Kinder sind beim Erscheinen der Eltern ruhig oder schlafen sogar. Erst nach einigen Stunden, oft einigen Tagen merkt man, dass das Kind bei jeder Berührung schreit. Der Arzt erfährt keine Anamnese oder wird noch irregeführt durch falsche Angaben über irgend ein Leiden, welches das Kind seit ein paar Tagen haben soll.

Es ist daher ungemein wichtig, bei allen zweifelhaften Fällen genau das Kind zu untersuchen, weil es im Jugendalter noch so einfach und leicht ist, eine gute Heilung zu erzielen. Durch Vernachlässigung kam es zu Heilung in abnormer Stellung, ja zur Heilung im rechten Winkel. Bei genauer Untersuchung lässt sich allerdings eine Fractur leicht diagnosticiren, wenn auch die Veränderungen am Beine nur geringe sind.

Ein sicheres Zeichen der Fractur ist die Dislocation, die allerdings zum Theil von der umgebenden Muskulatur, zum Theil von der Lage des Kindes abhängig ist; oft sind solche Kinder noch rachitisch, am gesunden Beine ist starke rachitische Curvatur vorhanden, am kranken Bein scheint ebenfalls Curvatura rachitica vorhanden zu sein, diese Verkrümmung rührt aber von der Fractur her.

Das obere Fragment steht, wenn schon einige Zeit nach der Verletzung verflossen ist, in Flexion, Abduction, Rotation nach aussen. Erstere ist hervorgerufen durch Contraction der Psoasmuskulatur, die beiden letzteren durch die Abductoren und Auswärtsroller; in Folge dessen bilden die beiden Bruchstücke einen nach hinten offenen Winkel. Die Abductoren wirken auf das obere Bruchstück und ziehen es stark nach aussen, die Adductoren auf das untere; in Folge dessen entsteht oft eine recht starke Knickung. Die Fragmente stehen in einem Winkel, deren Spitze nach aussen gekehrt ist. Die Heilung erfolgt daher in einem Winkel mit der Spitze nach vorn und aussen, wenn keine Therapie angewendet wird.

Unsichere Zeichen sind Bruchschmerz und Messung. Die

Kinder verhalten sich nicht ruhig und schreien, wenn man an verschiedenen Stellen untersucht, gleich heftig. Die Messung ergibt nur in ausgesprochenen Fällen von Verkürzung günstige Resultate. Eine Verkürzung von 1 cm kann nie genau angegeben werden, weil zu leicht Irrungen vorkommen.

Hat die Inspection, Mensuration und oberflächliche Palpation ein negatives Resultat ergeben, so muss man noch untersuchen, ob man nicht abnorme Beweglichkeit finden, Crepitation fühlen kann. Die Crepitation ist nicht immer zu verspüren, die abnorme Beweglichkeit fast in allen Fällen vorhanden. Die Untersuchung auf abnorme Beweglichkeit bereitet allerdings dem Kinde für kurze Zeit grosse Schmerzen. Aber diese Untersuchung ist in zweifelhaften Fällen immer vorzunehmen und man darf nicht auf die Möglichkeit, dass eine Fractur vorhanden sein könne, das Kind 4 Wochen lang an's Bett fesseln, andererseits muss man das Kind in genauer Aufsicht behalten, um nicht eine Verkrümmung am Schenkel zu erhalten.

Betrachten wir in Kurzem noch den Erfolg, der durch die Behandlung erzielt wurde, so ist er ein sehr günstiger zu nennen. Die Kinder sind sämmtlich gesund und gehen alle, ohne dass irgend eine Veränderung, hervorgerufen durch die Fractur, wahrzunehmen wäre.

Zum Schlusse liegt mir noch die angenehme Pflicht ob, meinen hohverehrten Lehrern, Herrn Geheimrath Dr. Ritter v. Nussbaum für die freundliche Uebernahme des Präsidiums und Herrn Professor Dr. Helferich für die gütige Ueberlassung der einschlägigen Krankheitsfälle meinen innigsten Dank auszusprechen.

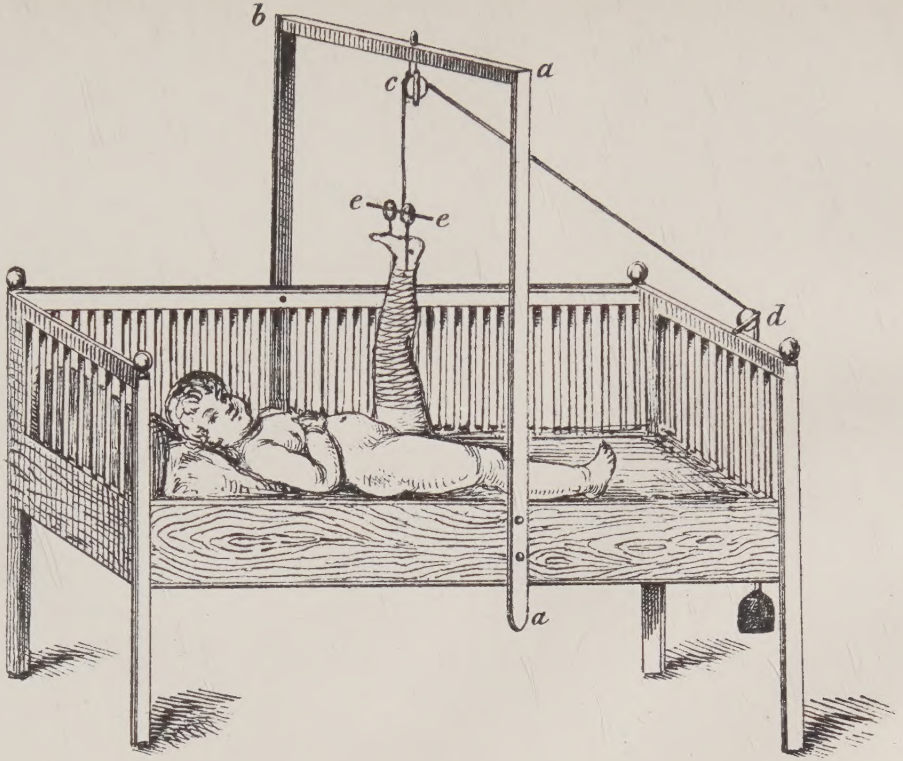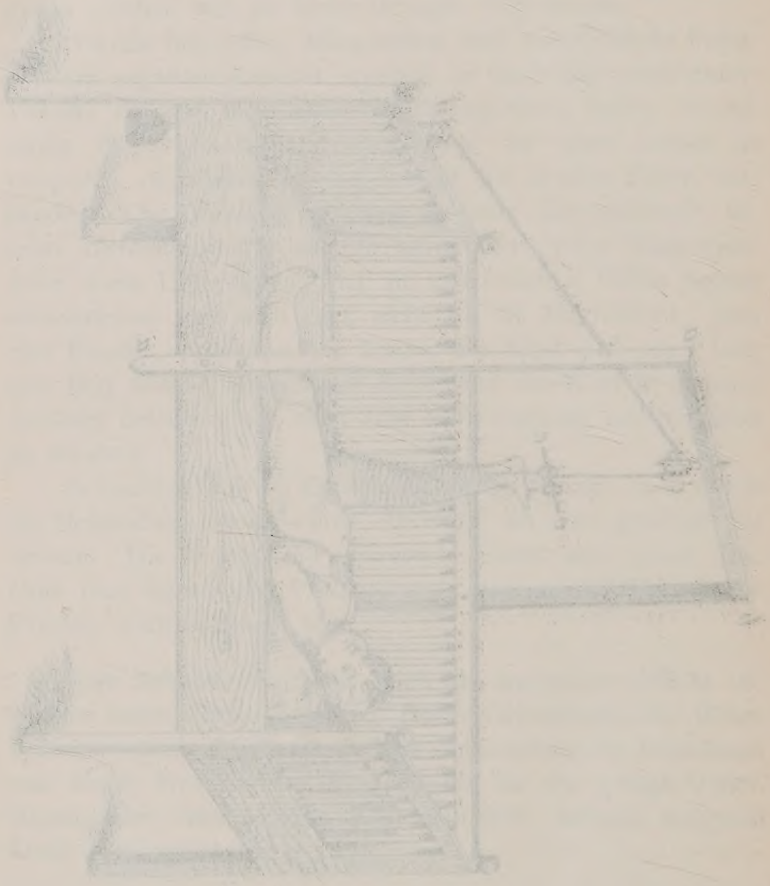
b
a
c
e
e
d
a